https://doi.org/10.17238/2072-3180-2025-3-85-93

УДК: 616.13-004.6-089-06:578.834.1

© Никольский А.В., Кравчук В.Н., Трофимов Н.А., Ермаков В.С., Волков Д.В., Никольский В.О., Мухин А.С., Васильченко Е.Е., Баженова К.И., 2025

Оригинальная статья / Original article

ОТСРОЧЕННЫЕ РЕЗУЛЬТАТЫ ОТКРЫТЫХ ХИРУРГИЧЕСКИХ МЕТОДОВ ЛЕЧЕНИЯ ОСТРЫХ АРТЕРИАЛЬНЫХ ТРОМБОЗОВ ПЕРИФЕРИЧЕСКИХ АРТЕРИЙ В ОСТРОЙ СТАДИИ ИНФЕКЦИИ COVID-19 И БЕЗ НЕЕ

А.В. НИКОЛЬСКИЙ[1,2,3,4]*, В.Н. КРАВЧУК[5,6], Н.А. ТРОФИМОВ[1,3,7], В. С. ЕРМАКОВ[5], Д.В. ВОЛКОВ[2], В.О. НИКОЛЬСКИЙ[8], А.С. МУХИН[1], Е.Е. ВАСИЛЬЧЕНКО[9], К.И. БАЖЕНОВА[4]

[1]Федеральное государственное бюджетное образовательное учреждение высшего образования «Приволжский исследовательский медицинский университет», 603005, Нижний Новгород, Россия
[2]Государственное бюджетное учреждение здравоохранения нижегородской области «Городская клиническая больница № 5 Нижегородского района г. Нижнего Новгорода», 603005, Нижний Новгород, Россия
[3]Федеральное государственное бюджетное образовательное учреждение высшего образования «Чувашский государственный университет имени И. Н. Ульянова» 428015, Чувашская Республика, Чебоксары, Россия
[4]ФГАОУ ВО «Национальный исследовательский Нижегородский государственный университет им. Н.И. Лобачевского», 603022, Нижний Новгород, Россия
[5]Федеральное государственное бюджетное образовательное учреждение высшего образования «Северо-Западный государственный медицинский университет имени И.И. Мечникова» Министерства здравоохранения Российской Федерации, 195067, Санкт-Петербург, Россия
[6]Федеральное государственное бюджетное военное образовательное учреждение высшего образования «Военно-медицинская академия имени С.М. Кирова» Министерства обороны Российской Федерации, 194044, Санкт-Петербург, Россия
[7]Бюджетное учреждение Чувашской Республики «Республиканский кардиологический диспансер» Минздрава Чувашии; 428020, Чувашская Республика, Чебоксары, Россия
[8]Государственное бюджетное учреждение здравоохранения нижегородской области "Нижегородский областной противотуберкулезный диспансер" 603093, Нижний Новгород, Россия
[9]Федеральное государственное бюджетное образовательное учреждение высшего образования "Сибирский государственный медицинский университет" Министерства здравоохранения Российской Федерации, 634050, Томск, Россия

Резюме

Введение. Пандемия коронавирусной инфекции изменила течение привычных клинической практике заболеваний. Отдельной проблемой являются сосудистые патологии, поскольку коронавирусная инфекция влияет на коагуляционные процессы и иммунный ответ. На фоне инфекции, вызванной SARS-CoV-2, вероятность развития специфических осложнений возрастает, поэтому требуется тщательная оценка результатов лечения, мониторинг проходимости реконструированных сосудов. Гиперкоагуляция способствует образованию тромбов, что может привести к повторным эпизодам ишемии или тромбообразованию. Помимо этого, воспалительные реакции, характерные для инфекции COVID-19, могут повышать риск развития осложнений после хирургического вмешательства.

Целью настоящего исследования было сравнение отдаленных результатов открытых хирургических вмешательств при ОИК у пациентов в острой стадии новой коронавирусной инфекции COVID-19 и без нее.

Материалы и методы. В исследование были включены 136 пациентов с ОИК которым выполнялась открытая хирургическая реваскуляризация. Все пациенты были разделены на две группы. Пятьдесят больных без коронавирусной инфекции в анамнезе составили I группу (контрольную). Группа II (исследования) включала восемьдесят шесть пациентов, у которых тромбозы периферических артерий развились в острой стадии инфекции COVID-19. Состояние пациентов оценивалось через 6 и 12 месяцев после хирургического лечения по данным УЗДГ и МСКТ-ангиографии. Статистический анализ материалов исследования был выполнен в программной среде графического анализа и разработки "R" системы ComprehensIe R ArchIe Network, CRAN.

Результаты. В течении года регулярно наблюдались 77 % из пролеченных пациентов. Проходимость оперированного артериального бассейна был сопоставима в сравниваемых группах как через 6 месяцев, так и через год после операции. Ретромбоз периферических артерий в отдаленном послеоперационном периоде составил 38,8 % (7 пациентов) в группе COVID-19 и 42,8 % (12 пациентов) в контрольной группе ($p<0,066$). Чаще повторные хирургические вмешательства выполнялись у больных II группы с коронавирусной инфекцией в анамнезе.

Заключение. Полученные данные свидетельствуют о том, что, несмотря на значительные различия непосредственных результатов лечения ОИК методами открытой хирургической реваскуляризации в группах пациентов с коронавирусной инфекцией и без таковой, частота ретромбозов в отдаленном послеоперационном периоде сравниваемых групп больных сопоставима.

Ключевые слова: COVID-19, острая ишемия нижних конечностей, открытая реваскуляризация, отдаленные результаты

Конфликт интересов: отсутствует.

Для цитирования: Никольский А.В., Кравчук В.Н., Трофимов Н.А., Ермаков В.С., Волков Д.В., Никольский В.О., Мухин А.С., Васильченко Е.Е., Баженова К.И. Отсроченные результаты открытых хирургических методов лечения острых артериальных тромбозов периферических артерий в острой стадии инфекции COVID-19 и без нее. *Московский хирургический журнал,* 2025. № 3. С. 85–93. https://doi.org/10.17238/2072-3180-2025-3-85-93

Вклад авторов: Никольский А.В. ¬– формирование дизайна исследования, Кравчук В.Н. – критический анализ исследования, Трофимов Н.А., Ермаков В.С. – сбор данных, Волков Д.В. – подготовка к публикации, Никольский В.О., Мухин А.С., Васильченко Е.Е., Баженова К.И. – статистический анализ и подготовка к публикации.

LONG-TERM RESULTS OF OPEN SURGICAL METHODS FOR TREATING ACUTE ARTERIAL THROMBOSIS OF PERIPHERAL ARTERIES WITH AND WITHOUT ADVANCED STAGE OF COVID-19 INFECTION

ALEXANDER V. NIKOLSKY[1,2,3,4]*, VYACHESLAV N. KRAVCHUK[5,6], NIKOLAY A. TROFIMOV[1,3,7], VALERII S. ERMAKOV[5], DMITRY V. VOLKOV[2], VIKTOR O. NIKOLSKY[8], ALEXEY S. MUKHIN[1], EVGENY E. VASILCHENKO[9], KARINA I. BAZHENOVA[4]

[1]Privolzhsky Research Medical University, 603005, Nizhny Novgorod, Russia
[2]City Clinical Hospital № 5 of Nizhny Novgorod District, 603005, Nizhny Novgorod, Russia
[3]I.N. Ulyanov Chuvash State University, 428015, Cheboksary, Chuvash Republic, Russia
[4]National Research Lobachevsky State University of Nizhny Novgorod, 603022, Nizhny Novgorod, Russia
[5]North-Western State Medical University named after I.I. Mechnikov, 195067, Saint Petersburg, Russia
[6]Military Medical Academy named after S.M. Kirov, 194044, Saint Petersburg, Russia
[7]Republican Cardiology Dispensary, Ministry of Health of Chuvashia, 428020, Cheboksary, Chuvash Republic, Russia
[8]State Budgetary Healthcare Institution of the Nizhny Novgorod Region Nizhny Novgorod Regional Tuberculosis Dispensary, Nizhny Novgorod, 603093, Russia.
[9]Siberian State Medical University, 634050, Tomsk, Russia

Abstract
Introduction. The pandemic of coronavirus infection has changed the course of diseases familiar to clinical practice. Vascular pathologies are a separate problem, since coronavirus infection affects coagulation processes and the immune response. Against the background of SARS-CoV-2 infection, the likelihood of specific complications increases, so a thorough assessment of treatment results and monitoring of the patency of reconstructed vessels is required. Hypercoagulation promotes the formation of blood clots, which can lead to repeated episodes of ischemia or thrombosis. In addition, inflammatory reactions characteristic of COVID-19 infection may increase the risk of complications after surgery.
The purpose of this study was to compare the long-term results of open surgical interventions for DEC in patients with and without the acute stage of the new coronavirus infection COVID-19.
Materials and methods. The study included 136 patients with OIC who underwent open surgical revascularization. All patients were divided into two groups. Fifty patients without a history of coronavirus infection made up the first group (control). Group II (studies) included eighty-six patients who developed peripheral arterial thrombosis in the acute stage of COVID-19 infection. The patients' condition was assessed 6 and 12 months after surgical treatment according to ultrasound and MSCT angiography.
The statistical analysis of the research materials was performed in the graphical analysis and development software environment "R" of the ComprehensIe R ArchIe Network, CRAN system.
Results. 77% of the treated patients were regularly monitored during the year. Patency of the operated arterial basin was comparable in the compared groups both 6 months and one year after surgery. Peripheral arterial retrombosis in the long-term postoperative period was 38.8% (7 patients) in the COVID-19 group and 42.8% (12 patients) in the control group ($p<0.066$). More often, repeated surgical interventions were performed in group II patients with a history of coronavirus infection.
Conclusion. The data obtained indicate that, despite significant differences in the immediate results of DEC treatment with open surgical revascularization in groups of patients with and without coronavirus infection, the frequency of retrombosis in the long-term postoperative period of the compared groups of patients is comparable.

Key words: COVID-19, acute lower extremity ischemia, open revascularization, late results

Conflict of interests: none.

For citation: A.V. Nikolsky, V.N. Kravchuk, N.A. Trofimov, V.S. Ermakov, D.V. Volkov, V.O. Nikolsky, A.S. Mukhin, E.E. Vasilchenko, K.I. Bazhenova. Long-term results of open surgical methods for treating acute arterial thrombosis of peripheral arteries with and without advanced stage of covid-19 infection. *Moscow Surgical Journal*, 2025, № 3, pp. 85–93. https://doi.org/10.17238/2072-3180-2025-3-85-93

Contribution of the authors: Nikolsky A.V. – formation of the research design, Kravchuk V.N. – critical analysis of the research, Trofimov N.A., Ermakov V.S. – collection data, Volkov D.V. – preparation for publication, Nikolsky V.O., Mukhin A.S., Vasilchenko E.E., Bazhenova K.I. – statistical analysis and preparation for publication.

Введение

Пандемия коронавирусной инфекции изменила течение привычных клинической практике заболеваний, обязывая врачей внимательнее подходить к выбору тактики лечения. Отдельной проблемой в данной ситуации являются сосудистые патологии, поскольку коронавирусная инфекция влияет на коагуляционные процессы и иммунный ответ [1, 2]. По данным Y. Etkin из 12630 госпитализированных с COVID-19 за 11-недельный период ОИК была обнаружена у 42 пациентов, у 35 из них была ишемия нижней конечности [3].

Острая ишемия конечности характеризуется внезапным прекращением или снижением артериальной перфузии конечности и без своевременного вмешательства приводит к угрозе некроза тканей и функциональной утрате конечности [4].

Открытые хирургические вмешательства при ОИК включают тромбэмболоэктомию, эндартерэктомию, и в случае невозможности восстановления проходимости артерии – шунтирование, создающее обходной путь кровотока [5]. Данные методы позволяют эффективно восстановить артериальный кровоток даже при обширных сосудистых поражениях, а выбор конкретного вмешательства определяется степенью и характером сосудистого повреждения [1, 4, 6].

На фоне инфекции, вызванной SARS-CoV-2, вероятность развития специфических осложнений возрастает, поэтому требуется тщательная оценка результатов лечения, мониторинг проходимости реконструированных сосудов [7]. Гиперкоагуляция, выраженная повышенной активностью факторов свертывания крови и угнетением фибринолиза, способствует образованию тромбов, что может привести к повторным эпизодам ишемии или тромбообразованию [8–10]. Помимо этого, воспалительные реакции, характерные для инфекции COVID-19, могут повышать риск развития осложнений после хирургического вмешательства [9].

Цель исследования – анализ отдаленных результатов хирургической открытой реваскуляризации, выполненной по поводу ОИК у больных в острой стадии новой коронавирусной инфекции COVID-19 и без нее. Проводилась оценка клинической картины симптомов хронической артериальной недостаточности (ХАН), частоты возврата ОИК у оперированных пациентов, а также наличие объективных инструментальных критериев ретромбоза оперированного сосудистого бассейна в течении первого года после операции.

Материалы и методы

В исследование были включены 136 пациентов с ОИК класса IIA-IIB (классификация Rutherford), пролеченных с 1 января 2018 г по 20 июня 2023 г в клиниках: ГБУЗ НО «Городская клиническая больница № 5 Нижегородского района г. Нижнего Новгорода» и БУ «Республиканский кардиологический диспансер» г. Чебоксары. Стационары были перепрофилированы в Covid-госпитали с оказанием специализированной хирургической сердечно-сосудистой помощи с 14 апреля 2020 г по 20 июня 2023 г и с 1 января 2021 г по 1 марта 2022 г соответственно. Все пациенты были разделены на две группы. Пятьдесят больных, не болевших коронавирусной инфекцией, составили I группу (контрольную). Группа II (исследования) включала восемьдесят шесть пациентов у которых тромбозы периферических артерий развились в острой стадии инфекции COVID-19.

Пациенты обеих групп были оперированы по поводу ОИК открытыми методами: эндартерэктомия, тромбоэмболэктомия, шунтирующие операции на уровне подвздошно-бедренного и бедренно-подколенного сегментов аутовеной и синтетическими протезами из политетрафторэтилена.

В течении всего послеоперационного периода наблюдения пациентам назначалась антитромботическая терапия согласно клиническим рекомендациям.

Инструментальные методы контроля проходимости периферического артериального русла включали ультразвуковое триплексное сканирование (УЗТС) и мультиспиральную компьютерную томографию с контрастированием артериального русла (МСКТ-АГ) на этапах 6 и 12 месяцев после оперативного лечения ОИК. Развитие ретромбоза оперированной артерии и в частности, возврат ОИК, рассматривался в качестве первичной конечной точки. Также, проводилась сравнительная оценка частоты развития в послеоперационном периоде ХАН и необходимость проведения повторных хирургических реконструкций оперированного артериального бассейна.

Статистический анализ материалов исследования был выполнен в программной среде графического анализа и разработки «R» системы ComprehensIe R ArchIe Network, CRAN. Количественные показатели представлены в виде медианных и межквартильного интервала (Me [25 %; 75 %]), качественные – в виде абсолютных и относительных частот. Для сравнения групп применяли U-критерий Манна-Уитни и точный тест Фишера. Различия считали статистически значимыми при $p<0,05$.

Результаты

Оценка популяционных параметров 136 больных с ОИК не выявила статистически значимых различий по возрастному и половому составу между пациентами групп контроля и исследования (рис. 1).

Гипотезу о происхождении пациентов сравниваемых групп из единой популяции подтверждают данные о течении основного заболевания: клинический класс ОИК и артериальный сегмент, в котором манифестировала ОИК.

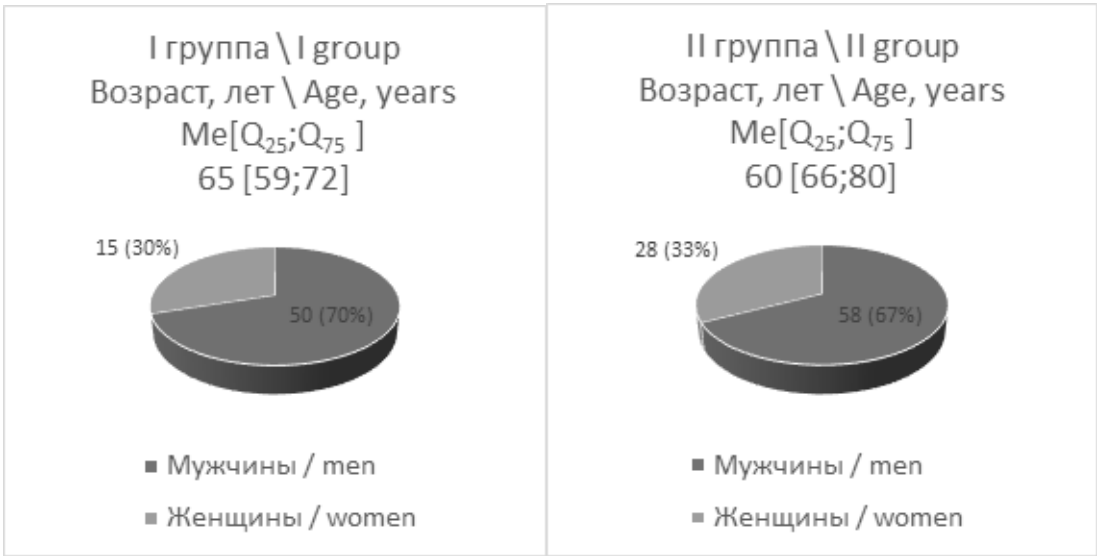

Рис. 1. Популяционные характеристики пациентов

Fig. 1. Population characteristics of patients

Рис. 2. Локализация поражения периферического артериального русла в группах

Fig. 2. Localization of peripheral arterial lesions in groups

Локализация поражения периферического артериального русла была сопоставима в сравниваемых группах, в обеих из них чаще наблюдалась острая ишемия нижних конечностей (рис. 2).

Клинический класс ОИК по Резерфорду был сопоставим в группах, однако, больные II группы с коронавирусной инфекцией, поступали в стационар, как правило, со II B клиническим классом ОИК (рис. 3).

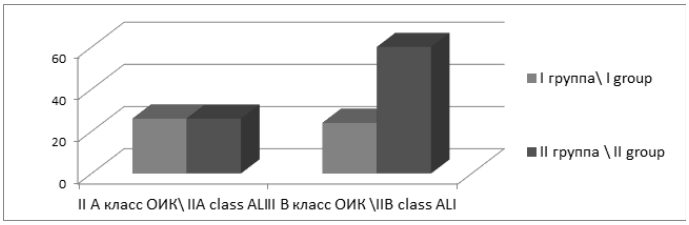

Рис. 3. Клинический класс ОИК (по Резерфорду) на момент первичной госпитализации

Fig 3. Clinical class of OIC (according to Rutherford) at the time of initial hospitalization

Наличие сопутствующей патологии у пациентов групп сравнения, могло оказывать влияние на течение послеоперационного периода сосудистой реваскуляризации по поводу ОИК. Коморбидный фон больных рассматривался в качестве совокупности периоперационных факторов риска. Была сопоставлена частота заболеваний в группах: ишемическая болезнь сердца (ИБС), дыхательная недостаточность различного генеза (ДН), сахарный диабет (СД), хроническая болезнь почек (ХБП) и фибрилляция предсердий (ФП) (рис. 4).

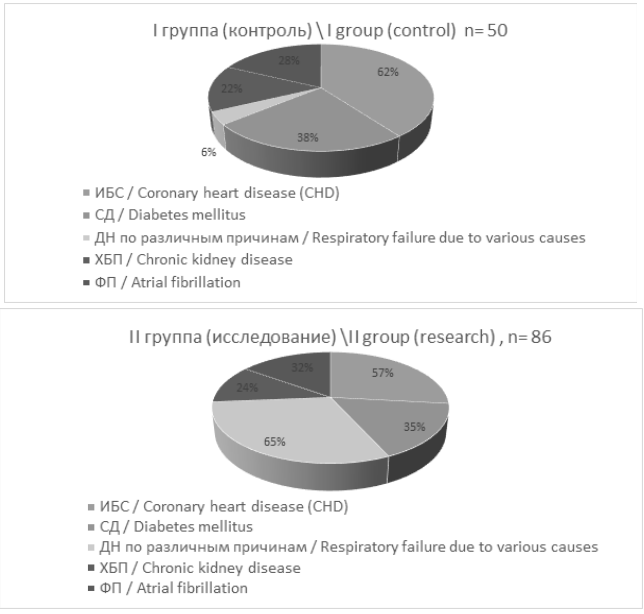

Рис. 4. Коморбидный фон пациентов в группах

Fig. 4. Comorbidity background of patients in groups

Популяционные характеристики, течение основного заболевания и периоперационные факторы риска у больных в группах не отличались, лишь, частота дыхательной недостаточности по различным причинам у пациентов II группы с COVID-19 была статистически значимо выше.

Непосредственные результаты хирургического лечения значительно отличались в I и II группе. Уровень летальности в стационаре составил 73,2 % (63 пациента) в группе исследования, в то время как в контрольной группе этот показатель составил 12 % (6 пациентов). Отдаленные результаты после открытой хирургической реваскуляризации в течении 12 месяцев проанализированы у 46 пациентов. Больные, которым была выполнена ампутация конечности по поводу ОИК в период госпитализации исключались из дальнейшего наблюдения.

Состояние оперированного периферического артериального русла было изучено на предмет проходимости в сроки от шести до двенадцати месяцев после открытой реваскуляризации.

Ретромбоз оперированного сосудистого русла наблюдался у 19 пациентов: семь из которых были в группе исследования, двенадцать - в контрольной группе (p=0,075).

Частота возврата ОИК не различалась в сравниваемых группах: два пациента во II группе (11,1 %) и три пациента в контрольной (10,7 %), (p=0,063).

В контрольной группе у трех больных ОИК (прежней локализации) рецидивировала. Экстренная тромбэктомия из подколенной артерии и бедренно-подколенное шунтирование были выполнены двоим из них с удовлетворительным результатом, третьему пациенту, также была проведена шунтирующая операция бедренно-подколенного сегмента, однако, в связи с неудовлетворительным состоянием периферического сосудистого русла больному потребовалась ампутация конечности на уровне средней трети бедра. Двум больным контрольной группы были выполнена ампутация в связи с развитием гангрены конечности. У трех пациентов контрольной группы повторная госпитализация была сопряжена с прогрессированием жалоб на фоне ХАН 2В стадии в компрометированном ранее артериальном бассейне. Реконструктивное оперативное лечение с удовлетворительным результатом было проведено двум из трех пациентов: шунтирование бедренно-подколенного сегмента и эндоваскулярная реваскуляризация подколенной и берцовых артерий. Третий пациент контрольной группы с клинической картиной ХАН 2В стадии был пролечен консервативно. Четырем больным I группы с ХАН 1 и 2 А стадии оперированного сосудистого бассейна была проведена оптимальная медикаментозная терапия.

Во II группе (исследование) возврат ОИК имел место у двух пациентов, им была выполнена катетерная балонная ангиопластика берцовых артерий с удовлетворительным результатом. Еще трем больных в течении 12 месяцев наблюдения понадобилась госпитализация в стационар по поводу прогрессирующей ХАН 2Б стадии. Двум пациентам из трех было выполнено шунтирование бедренно-подколенного сегмента, третьему больному

проведена консервативная терапия с удовлетворительным результатом. Более легкие стадии ХАН 2-1А так же, имели место у двух пациентов II группы, при инструментальном обследовании – триплексном сканировании, у них были выявлены ретромбозы оперированных периферических артерий, назначено консервативное лечение.

Проявления ХАН манифестировали в течении года у 7 пациентов (25,0 %) контрольной группы и у 5 пациентов (27,7 %) группы исследования. Повторная реваскуляризация потребовалась в сроки от полугода до года (рис. 5).

У 10,7 % пациентов контрольной группы наблюдались симптомы ХАН 2Б стадии, в то время как, у больных, оперированных в острой стадии инфекции COVID-19, ХАН 2Б стадии встречалась чаще – у 16,6 % больных (p=0,051). Клиническая картина ХАН 1-2А стадии у оперированных пациентов в группах сравнения была ассоциирована с ретромбозами периферического сосудистого бассейна, во всех случаях компенсация кровообращения конечности была достигнута на фоне оптимальной медикаментозной терапии.

В отдаленном послеоперационном периоде повторные сосудистые реконструкции были выполнены девяти пациентам (19,5 %), чаще больным с коронавирусной инфекцией в анамнезе – 22,2 %. В группе контроля в отдаленном послеоперационном периоде повторно оперированы были 5 пациентов – 17,8 %.

Различия между группами по функциональному статусу конечности проявлялись в первые 6 месяцев и сохранялись в течении всего периода наблюдения (табл. 1).

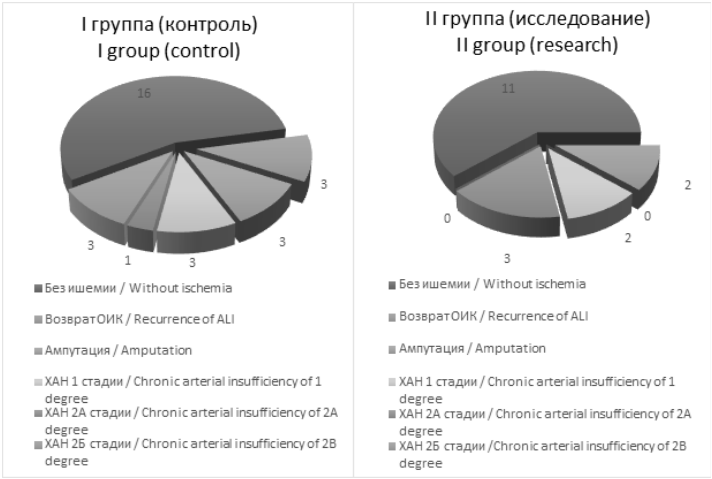

Рис. 5. Послеоперационный период (12 мес) в группах открытой реваскуляризации

Fig. 5. Postoperative period (12 months) in open revascularization groups

Таблица 1

Динамика функционального статуса (классификация А.В.Покровского) после открытой реваскуляризации

Table 1

Dynamics of functional status (classification of A.V. Pokrovsky) after open revascularization

Стадии ишемии Stages of ischemia	группа I % (n/N) group I % (n/N)		группа II% (n/N) group II% (n/N)		p*
	6 мес. 6 months	12 мес. 12 months	6 мес. 6 months	12 мес. 12 months	
Нет none	64,3 (18/28)	57,1 (16/28)	66,6 (12/18)	61,1 (11/18)	<0,056
1	7,14 (2/28)	10,7 (3/28)	5,5 (1/18)	5,5 (1/18)	<0,042
2А	3,5 (1/28)	3,5 (1/28)	5,5 (1/18)	5,5 (1/18)	<0,066
2Б	7,14 (2/28)	10,7 (3/28)	11,1 (2/18)	16,6 (3/18)	<0,051
3-4	3,5 (1/28)	7,14 (2/28)	0,0 (0/18)	0,0 (0/18)	<0,013
ОИК (ALI)	10,7 (3/28)	10,7 (3/28)	11,1 (2/18)	11,1 (2/18)	<0,071

*p - для сравнения исходных значений между группами (критерий χ2)

В отдаленном послеоперационном периоде частота возврата ОИК и частота ретромбозов оперированных артерий были статистически сопоставимы в группах пациентов, перенесших коронавирусную инфекцию и без таковой в анамнезе.

Анализ публикаций, посвященных отдаленным результатам открытой реваскуляризации у пациентов, оперированных по поводу ОИК в острой стадии коронавирусной инфекции, ограничивается единичными клиническими примерами и демонстрирует противоречивые результаты в отдаленном послеоперационном периоде [12, 13].

Заключение

Анализ данных 136 пролеченных пациентов с ОИК продемонстрировал значительные различия непосредственных результатов хирургического лечения в группах: лишь 23 пациента из 86 в группе исследования были выписаны из стационара, в контрольной группе выписаны с улучшением были 44 человека из пятидесяти. В течении года результаты получены у 77 % выписанных пациентов. Проходимость оперированных сосудистых бассейнов была сопоставима во II группе после перенесенного COVID-19 как через 6 месяцев (66,6 % против 64,3 %, p≤0,561), так и через 12 месяцев после вмешательства (61,1 % против 57,1 %, p≤0,522). Частота поздних ретромбозов составила 38,8 % (7 пациентов) в группе COVID-19 и 42,8 % (12 пациентов) в контрольной группе (p≤0,066). Частота развития рецидива ОИК в группах пациентов после перенесенного COVID-19 и контрольной, была сопоставима: 11,1 % относительно 10,7 %, p<0,076. Распределение пациентов с ХАН отличалось в группах. В группе исследования 16,6 % пациентов имели проявления ХАН 2Б стадии по классификации А.В. Покровского, тогда как в контрольной группе у 14,3 % больных преобладала ХАН 1 и 2А стадии (p=0,057). Чаще, повторные хирургические вмешательства выполнялись у больных II группы с коронавирусной инфекцией в анамнезе: 22,2 % и 17,8 % соответственно в I группе (p=0,048). Течение отдаленного послеоперационного периода открытой реваскуляризации отличалось в группах сравнения: прогноз рецидива ОИК у пациентов I группы (контроля) был хуже, однако, частота повторных реконструктивных операций была выше у пациентов II группы, перенесших коронавирусную инфекцию. Проявления ХАН в отсроченном п\операционном периоде у пациентов без COVID-19 в анамнезе носили более тяжелые клинические проявления.

Полученные данные свидетельствуют о том, что, несмотря на значительные различия непосредственных результатов лечения ОИК методами открытой хирургической реваскуляризации в группах пациентов с коронавирусной инфекцией и без таковой, частота ретромбозов оперированного сосудистого бассейна в отдаленном послеоперационном периоде сравниваемых групп больных сопоставима.

Список литературы:

1. *Временные методические рекомендации. Профилактика, диагностика и течение новой коронавирусной инфекции (COVID-19).* Версия 18 (26.10.2023) ссылка на сайт

2. Зюзин Д.Е., Токарев П.А., Тепляков Д.В. Определение предикторов неблагоприятного исхода у пациентов с острой ишемией конечностей при новой коронавирусной инфекции в острой фазе заболевания. *Международный журнал интервенционной кардиоангиологии*, 2023. № 73 (2). С. 46–58.

3. Никольский А.В., Кравчук В.Н., Трофимов Н.А., Мухин А.С., Волков Д.В., Никольский В.О., Жидков И.М., Баженова К.И. Отдаленные результаты различных методов реваскуляризации при острой ишемии конечности у пациентов с COVID-19. *Московский хирургический журнал*, 2024. № 3. С. 73–82.

4. Etkin Y., Conway A.M., Silpe J. et al. Acute Arterial Thromboembolism in Patients with COVID-19 in the New York City Area. *Ann. Vasc. Surg.*, 2021, 70, pp. 290–294.

5. Бокерия Л.А., Покровский А.В. *Национальные рекомендации по диагностике и лечению заболеваний артерий нижних конечностей.* Москва, 2019.

6. Винокуров И.А. Острая ишемия нижних конечностей в условиях пандемии COVID-19. *Кардиоваскулярная терапия и профилактика*, 2021. № 20 (4). С. 29–32.

7. Han H., Yang L., Liu R., Liu F., Wu K., Li J., Liu X., Zhu C. Prominent changes in blood coagulation of patients with SARS-CoV-2 infection. *Clinical Chemistry and Laboratory Medicine (CCLM)*, 2020, № 58 (7), pp. 1116–1120.

8. Задумина Д. Н., Скворцов В. В. Изменение гематологических показателей при covid-19. *ЛВ,* 2022. № 11.

9. Asakura, H., Ogawa, H. COVID-19-associated coagulopathy and disseminated intravascular coagulation. *Int J Hematol,* 2021, № 113, pp. 45–57.

10. Bozzani A., Arici V., Tavazzi G. et al. Acute Thrombosis of Lower Limbs Arteries in the Acute Phase and After Recovery From COVID-19. *Ann Surg.*, 2021, № 273(4), pp. e159–e160. http://doi.org/10.1097/SLA.0000000000004700

11. Никольский А.В., Волков Д.В., Федоровцев В.А., Косоногов А.Я., Трофимов Н.А., Косоногов К.А., Пенкнович А.А., Десятникова И.Б., Гаркавцев А.В., Рыбинский А.Д., Ярыгин В.В., Гусев С.В., Трухин К.В. Лечение острых артериальных тромбозов у пациентов с тяжелым течением новой коронавирусной инфекции. *Кардиология и сердечно-сосудистая хирургия,* 2022. № 15 (1). С. 13–18.

12. Al-Zoubi N., Shatnawi N., Jarbo H., Khader Y., Alzoubi H. Acute Limb Ischemia in Patients Infected with SARS-CoV-2. *Vasc Endovascular Surg*, 2022, № 56, pp. 90–95.

13. Gąsecka A., Borovac J.A., Guerreiro R.A., Giustozzi M., Parker W., Caldeira D., Chiva-Blanch G. Thrombotic Complications in Patients with COVID-19: Pathophysiological Mechanisms, Diagnosis, and Treatment. *Cardiovasc Drugs Ther,* 2021, № 35, pp. 215–229.

14. Goldman I.A., Ye K., Scheinfeld M.H. Lower-extremity Arterial Thrombosis Associated with COVID-19 Is Characterized by Greater

Thrombus Burden and Increased Rate of Amputation and Death. *Radiology*, 2020, № 297, pp. E263–E269.

References:

1. *Interim guidelines Prevention, diagnosis and course of a new coronavirus infection (COVID-19) Version 18* (10.26.2023). (In Russ.)

2. Zyuzin D.E., Tokarev P.A., Teplyakov D.V. Determination of predictors of unfavorable outcome in patients with acute limb ischemia in a new coronavirus infection in the acute phase of the disease. *International Journal of Interventional Cardioangiology,* 2023, № 73 (2), pp. 46–58. (In Russ.)

3. Nikolsky A.V., Kravchuk V.N., Trofimov N.A., Mukhin A.S., Volkov D.V., Nikolsky V.O., Zhidkov I.M., Bazhenova K.I. Remote results of various revascularization methods for acute limb ischemia in patients with COVID-19. *Moscow Surgical Journal*, 2024, № 3, pp. 73–82. (In Russ.)

4. Etkin Y., Conway A.M., Silpe J. et al. Acute Arterial Thromboembolism in Patients with COVID-19 in the New York City Area. Ann. *Vasc. Surg.,* 2021, № 70, pp. 290–294.

5. Bokeria L.A., Pokrovsky A.V. *National guidelines for the diagnosis and treatment of lower extremity arterial diseases.* Moscow, 2019. (In Russ.)

6. Vinokurov I.A. Acute lower extremity ischemia in the context of the COVID-19 pandemic. *Cardiovascular Therapy and Prevention*, 2021, № 20 (4), pp. 29–32. (In Russ.)

7. Han H., Yang L., Liu R., Liu F., Wu K., Li J., Liu X., Zhu C. Prominent changes in blood coagulation of patients with SARS-CoV-2 infection. *Clinical Chemistry and Laboratory Medicine (CCLM),* 2020, № 58 (7), pp. 1116–1120.

8. Zadumina D.N., Skvortsov V.V. Changes in hematological parameters during covid-19. *LV*, 2022, № 11. (In Russ.)

9. Asakura, H., Ogawa, H. COVID-19-associated coagulopathy and disseminated intravascular coagulation. *Int J Hematol.,* 2021, № 113, pp. 45–57.

10. Bozzani A., Arici V., Tavazzi G,.et al. Acute Thrombosis of Lower Limbs Arteries in the Acute Phase and After Recovery From COVID-19. *Ann Surg.,* 2021, № 273(4), pp. e159–e160. http://doi.org/10.1097/SLA.0000000000004700

11. Nikolsky A.V., Volkov D.V., Fedorovtsev V.A., Kosonogov A.Ya., Trofimov N.A., Kosonogov K.A., Penknovich A.A., Desyatnikova I.B., Garkavtsev A.V., Rybinsky A.D., Yarygin V.V., Gusev S.V., Trukhin K.V. Treatment of acute arterial thrombosis in patients with severe course of new coronavirus infection. *Cardiology and cardiovascular surgery,* 2022, № 15 (1), pp. 13–18. (In Russ.)

12. Al-Zoubi N., Shatnawi N., Jarbo H., Khader Y., Alzoubi H. Acute Limb Ischemia in Patients Infected with SARS-CoV-2. *Vasc Endovascular Surg,* 2022, № 56, pp. 90–95.

13. Gąsecka A., Borovac J.A., Guerreiro R.A., Giustozzi M., Parker W., Caldeira D., Chiva-Blanch G. Thrombotic Complications in Patients with COVID-19: Pathophysiological Mechanisms, Diagnosis, and Treatment. *Cardiovasc Drugs Ther,* 2021, №35, pp. 215–229.

14. Goldman I.A., Ye K., Scheinfeld M.H. Lower-extremity Arterial Thrombosis Associated with COVID-19 Is Characterized by Greater

Thrombus Burden and Increased Rate of Amputation and Death. *Radiology,* 2020, № 297, pp. E263–E269.

Сведения об авторах

Никольский Александр Викторович – к.м.н., ассистент кафедры госпитальной хирургии им. Б.А. Королева, ФГБОУ ВО «Приволжский исследовательский медицинский университет», Россия, 603005, Нижний Новгород, площадь Минина и Пожарского 10/1; врач сердечно-сосудистый хирург ГБУЗ НО «Городская клиническая больница № 5 Нижегородского района города Н. Новгорода» 603005, г. Н. Новгород, ул. Нестерова 34, Россия; Ассистент кафедры общей хирургии и онкологии ФГБОУ ВО «Чувашский государственный университет имени И. Н. Ульянова» 428015, Российская Федерация, Чувашская Республика, г. Чебоксары, Московский пр-т, д. 15. e-mail: yahtingman@rambler.ru, https://orcid.org/0000-0002-3306-7792

Кравчук Вячеслав Николаевич – д.м.н., профессор, заведующий кафедрой сердечно-сосудистой хирургии ФГБОУ ВО СЗГМУ им. И.И. Мечникова, 191015, ул. Кирочная, 41, Санкт-Петербург, Россия; Профессор первой кафедры хирургии (усовершенствования врачей) им. П.А. Куприянова ФГБВОУ ВО Военно-медицинская академия им. С.М. Кирова, 194044, ул. Академика Лебедева, д. 6, лит. Ж, Санкт-Петербург, Россия. e-mail: kravchuk9@yandex.ru, https://orcid.org/0000-0002-6337-104X

Трофимов Николай Александрович – д.м.н., заместитель главного врача по хирургии БУ Чувашской Республики «Республиканский кардиологический диспансер» Минздрава Чувашии; 428020, Чувашская Республика, г. Чебоксары, ул. Федора Гладкова, 29 А, Россия, доцент кафедры общей хирурги и онкологии ФГБОУ ВО «Чувашский государственный университет имени И. Н. Ульянова» 428015, Россия, Чувашская Республика, г. Чебоксары, Московский пр-т, д. 15, доцент кафедры хирургии ГАУ ДПО «Институт усовершенствования врачей» Министерства здравоохранения Чувашской Республики, 428018, Россия, Чувашская Республика, г. Чебоксары, ул. Михаила Сеспеля, д. 27. E-mail: nikolai.trofimov@mail.ru, https:// orcid.org/0000-0002-1975-5521

Ермаков Валерий Сергеевич – врач-сердечно-сосудистый хирург, 2 кардиохирургическое отделение, Северо-Западный Государственный Медицинский Университет им. И. И. Мечникова. Россия, 191015, Санкт-Петербург, ул. Кирочная, 41. e-mail: Valerii.Ermakov@szgmu.ru, https://orcid.org/0000-0003-3008-5124

Волков Дмитрий Владимирович – врач по рентгеноэндоваскулярным диагностике и лечению ГБУЗ НО «Городская клиническая больница №5 Нижегородского района города Н. Новгорода» 603005, г. Н. Новгород, ул. Нестерова 34, Россия. E-mail: wolf52@inbox.ru, https:// orcid.org/0000-0002-2358-1499

Никольский Виктор Олегович – д.м.н., доцент ГБУЗ НО «Нижегородский областной противотуберкулезный диспансер» 603093, г. Н. Новгород, ул. Родионова 198, Россия. e-mail: viktor22031@yandex.ru, https://orcid.org/0000-0002-0666-3759

Мухин Алексей Станиславович – д.м.н., профессор, заведующий кафедрой госпитальной хирургии им. Б.А. Королева ФГБОУ

ВО «Приволжский исследовательский медицинский университет», Россия, 603005, Нижний Новгород, площадь Минина и Пожарского 10/1. e-mail: prof.mukhin@mail.ru, https:// orcid.org/0000-0003-2336-8900

Васильченко Евгений Евгеньевич – к.м.н., доцент кафедры общей хирургии ФГБОУ ВО «Сибирский государственный медицинский университет» Министерства здравоохранения Российской Федерации, Россия, 634050, Томск, ул. Московский тракт 2. e-mail: eev23@mail.ru, https://orcid.org/0009-0003-0553-6743

Баженова Карина Ивановна – студентка 6 курса лечебного факультета ФГАОУ ВО «Национальный исследовательский Нижегородский государственный университет им. Н.И. Лобачевского», Россия, 603022, Нижний Новгород, проспект Гагарина, 23. e-mail: kokye@inbox.ru, https://orcid.org/0009-0002-0373-6833

Information about authors

Nikolsky Alexander Viktorovich – Candidate of Medical Sciences, Assistant of the Department of Hospital Surgery named after B.A. Korolev, Volga Research Medical University, Russia, 603005, Nizhny Novgorod, Minin and Pozharsky Square 10/1; physician cardiovascular surgeon GBUZ NO "City Clinical Hospital No. 5 Nizhny Novgorod district of the city of Nizhny Novgorod" 34 Nesterova str., Nizhny Novgorod, 603005, Russia; Assistant at the Department of General Surgery and Oncology, I. N. Ulyanov Chuvash State University 428015, Russian Federation, Chuvash Republic, Moscow Cheboksary, Moskovsky ave., 15. e-mail: yahtingman@rambler.ru, https://orcid.org/0000-0002-3306-7792

Kravchuk Vyacheslav Nikolaevich – MD, Professor, Head of the Department of Cardiovascular Surgery, I.I. Mechnikov NWSMU, 191015, Kirochnaya str., 41, St. Petersburg, Russia; Professor of the first Department of Surgery (Advanced Training of Doctors) named after P.A. Kupriyanov, FGBVOU Military Medical Academy named after S.M. Kirova, 194044, Akademika Lebedeva str., 6, lit. Well, St. Petersburg, Russia. e-mail: kravchuk9@yandex.ru, https://orcid.org/0000-0002-6337-104X

Trofimov Nikolay Alexandrovich – MD, Deputy Chief Physician for Surgery of the Chuvash Republic "Republican Cardiological Dispensary" of the Ministry of Health of Chuvashia; 428020, Chuvash Republic, Cheboksary, Fedora Gladkova str., 29A, Russia, Associate Professor of the Department of General Surgery and Oncology of the I. N. Ulyanov Chuvash State University 428015, Russia, Chuvash Republic, Cheboksary, Moskovsky Ave., 15, Associate Professor of the Department of Surgery, GAU DPO "Institute of Advanced Training of Doctors" of the Ministry of Health of the Chuvash Republic, 428018, Russia, Chuvash Republic, Cheboksary, Mikhail Sespel str., 27. E-mail: nikolai.trofimov@mail.ru, https:// orcid.org/0000-0002-1975-5521

Ermakov Valerii Sergeevich – cardiac surgeon, 2 cardiac surgery department, Mechnikov North-West State Medical University. Russia, 191015, Saint-Petersburg, Kirochnaya street, 41. e-mail: Valerii.Ermakov@szgmu.ru, https://orcid.org/0000-0003-3008-5124

Volkov Dmitry Vladimirovich – doctor for X-ray endovascular diagnostics and treatment of the State Medical Institution NO. "City Clinical Hospital No. 5 of the Nizhny Novgorod district of the city of Nizhny Novgorod" 603005, Nizhny Novgorod, 34 Nesterova str., Russia. E-mail: wolf52@inbox.ru, https:// orcid.org/0000-0002-2358-1499

Nikolsky Viktor Olegovich – MD, Associate Professor, Nizhny Novgorod Regional Tuberculosis Dispensary, Nizhny Novgorod, 603093, Nizhny Novgorod, 198 Rodionova str., Russia. e-mail: viktor22031@yandex.ru, https://orcid.org/0000-0002-0666-3759

Mukhin Alexey Stanislavovich – MD, PhD, Professor, Head of the Department of Hospital Surgery named after B.A. Korolev, Federal State Budgetary Educational Institution of Higher Education "Privolzhsky Research Medical University", Russia, 603005, Nizhny Novgorod, Minin and Pozharsky Square 10/1. https:// orcid.org/0000-0003-2336-8900, e-mail: prof.mukhin@mail.ru; https:// orcid.org/0000-0003-2336-8900

Vasilchenko Evgeny Evgenievich – PhD, Associate Professor of the Department of General Surgery, Federal State Budgetary Educational Institution of Higher Education "Siberian State Medical University" of the Ministry of Health of the Russian Federation, Russia, 634050, Tomsk, Moskovsky Trakt St. 2. e-mail: eev23@mail.ru, https://orcid.org/0009-0003-0553-6743

Bazhenova Karina Ivanovna – 6th year student of the Faculty of Medicine of the Federal State Educational Institution of Higher Education "National Research Nizhny Novgorod State University named after N.I. Lobachevsky", Russia, 603022, Nizhny Novgorod, Gagarin Avenue, 23. e-mail: kokye@inbox.ru, https://orcid.org/0009-0002-0373-6833